Drawtex®

Innovación en la preparación del lecho de la herida

drawtex®
A Hydroconductive Wound Dressing with LevaFiber™ Technology

IES MEDICAL
Innovation for better care



***Leva*Fiber™ Technology**

3 fibras combinadas:
viscosa, algodón y poliéster

Cómo funciona el apósito Drawtex®

La Tecnología **Leva**Fiber™ proporciona tres diferentes mecanismos de acción

Acción Capilar

La acción capilar de Drawtex le permite mover el exudado y los detritos de la herida a través del material poroso del apósito.
Mientras que los pequeños poros actúan como capilares, las fuerzas de atracción intermolecular entre el exudado y las superficies sólidas del apósito consiguen que el exudado sea arrastrado hacia arriba en contra de la fuerza de gravedad.

Acción Hidroconductiva



La acción hidroconductiva de Drawtex está basada en la Ley de Darcy que define la capacidad de un fluido para fluir a través de medios porosos.
El fluido puede pasar de un medio más húmedo a otro más seco, incluso en contra de la fuerza de la gravedad. Esto explica cómo el agua puede ser transportada desde las raíces de un árbol hasta las hojas.
La tecnología LevaFiberTM de Drawtex permite que el apósito evacúe el exudado del lecho de la herida, lo retenga y transfiera tanto vertical como horizontalmente gracias a su acción hidroconductiva.

Acción Electroestática

La acción electrostática se produce cuando el apósito Drawtex con carga negativa entra en contacto con el exudado de la herida.
Los iones del exudado forman una capa móvil de carga opuesta conocida como la doble capa eléctrica, la cual invierte eficazmente la carga en la superficie del apósito para que sea positiva.
Este mecanismo de acción permite que el apósito absorba una gran cantidad de exudado, tejido desvitalizado, bacterias y mediadores químicos nocivos.

YouTube
https://bit.ly/2JjiZow

Drawtex™ para una preparación efectiva del lecho de la herida

La preparación del lecho de la herida es el tratamiento de una herida para acelerar su cicatrización endógena o facilitar la eficacia de otras medidas terapéuticas. [2]
Numerosas publicaciones muestran cómo el tratamiento de heridas con Drawtex responde a todos los complejos retos de la preparación del lecho de la herida [3]:

Facilita la eliminación de tejido desvitalizado

Analizando imágenes digitales de heridas mediante un algoritmo avanzado de software de reconocimiento de patrones, los investigadores calcularon las medidas de las heridas y analizaron la composición del tejido del lecho de la herida. Hallazgos:

- **Drawtex** extrae activamente el fluido de la herida, hasta 150 cc/hora, conservando su integridad cuando está húmedo. [4]

- **Drawtex** ayuda a eliminar selectivamente los detritos de la herida, evacuando la fibrina y esfacelos adheridos, mientras que protege el tejido de granulación sano que se está formando. [4]

Disminuye el exudado y la formación de biofilm

Otro estudio concluyó que las ventajas de la eliminación de exudado por Drawtex eran numerosas. No sólo se eliminó el fluido, también se eliminaron los nutrientes del exudado que facilitan la producción de ***biofilm***.[5]

Disminuye la concentración bacteriana en la herida

Un estudio que evaluó **Drawtex** en un modelo de quemadura infectada demostró que eliminaba *Staphylococcus aureus* resistente a meticilina (SARM), tanto de un caldo inoculado como de una escara por quemadura experimental.[6]

Resultados similares se obtuvieron en pacientes con heridas crónicas en los que el recuento de bacterias en las biopsias de tejido disminuyó de 10^6 a 10^2 UFC por gramo de tejido, mientras que al mismo tiempo el recuento de bacterias en el apósito Drawtex se incrementaba hasta 10^4 UFC. [7]

Elimina las MMPs (metaloproteinasas de matriz) dañinas

Las heridas crónicas tienen una inflamación excesiva, aumento de citoquinas pro-inflamatorias, aumento de proteasas como las MMPs y disminución de los factores de crecimiento.[8-10] La eliminación o disminución de las MMPs dañinas es un aspecto importante de la preparación del lecho de la herida.

- Un estudio informó que **Drawtex** podía eliminar la MMP-9 y transportarla a una distancia de hasta 7 cm de la herida. [11]

- Otro estudio similar mostró que tanto la MMP-9 como la MMP-1 fueron evacuadas de heridas crónicas con Drawtex al tiempo que se producía un aumento concomitante de las MMPs en los apósitos **Drawtex** .[7]

Crea un escenario óptimo para la cicatrización endógena o los procedimientos de cierre de heridas

Drawtex cumple los objetivos mencionados anteriormente para la preparación del lecho de la herida, eliminando así los obstáculos para la cicatrización endógena de la herida o los procedimientos de cierre de la misma.

*iCLR Technology® powered by Elixr®

Drawtex soluciona los complejos desafíos de la preparación del lecho de la herida

Casos clínicos:

CASO CLÍNICO (1) Úlcera venosa-autoinmune

Varón de 42 años con herida de etiología venosa y autoinmune. Se utilizó la terapia **Drawtex** con compresión multicapa durante una semana; no se emplearon otras técnicas de desbridamiento. El lecho de la herida consistía inicialmente en un 15% de tejido de granulación y un 85% de esfacelo y escaras. Después de siete días de desbridamiento hidroconductivo, el lecho de la herida consistía en un 41% de granulación y un 59% de esfacelo y escaras.

antes | **después de 7 días**

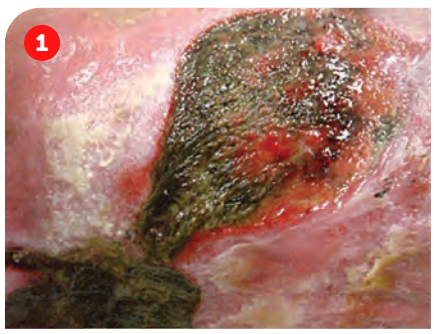

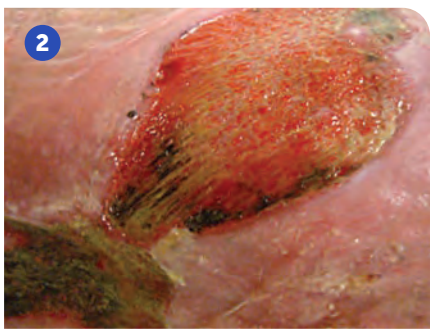



15%	Tejido de granulación
20%	Esfacelo
65%	Escara

41%	Tejido de granulación
29%	Esfacelo
30%	Escara

Efecto de Drawtex después de una semana

iCLR Technology® powered by Elixr®*

*iCLR Technology® powered by Elixr® es un algoritmo estadístico de reconocimiento de patrones que clasifica cada píxel individual del color de la herida en una imagen de herida, proporcionando una varianza documentada de sólo el 1% (con imágenes de heridas planas).

CASO CLÍNICO (2) Úlcera venosa-arterial

Varón de 72 años que presentaba una herida de etiología mixta: venosa y arterial. Se colocó un apósito **Drawtex** sobre la herida con una ligera compresión; no se emplearon otras técnicas de desbridamiento. El lecho de la herida consistía inicialmente en un 29% de tejido de granulación y un 71% de esfacelos. Después de dos semanas de desbridamiento hidroconductivo, el lecho de la herida presentaba un 66% de tejido de granulación y un 34% de esfacelos.

antes | **después de 14 días**

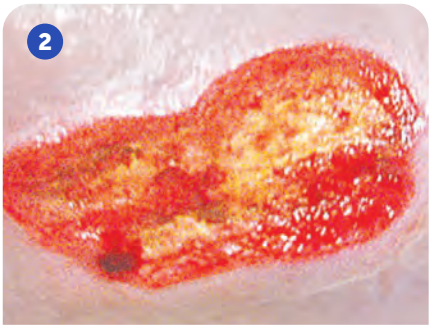

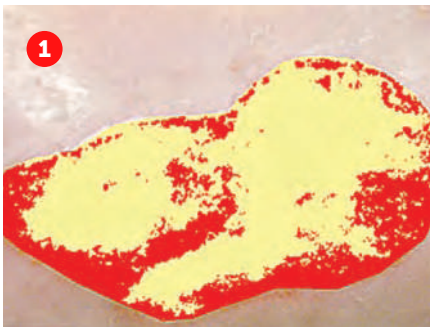

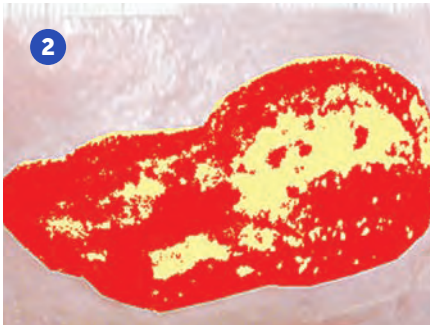

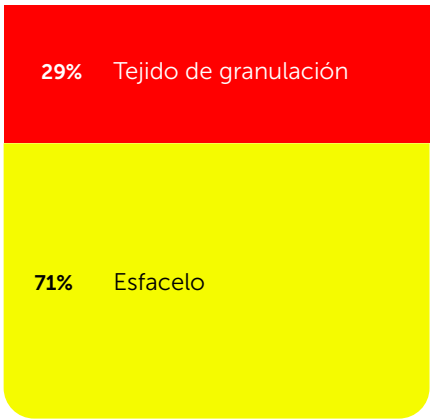

Efecto de Drawtex después de dos semanas

La innovación y calidad de Drawtex nos han convertido en un lider mundial del sector

CASO CLÍNICO (3) Úlcera venosa crónica

Varón de 68 años que presentaba una úlcera venosa crónica de 35 años de evolución. Durante ese tiempo, había sido tratado con un apósito de hidrogel cubierto por un vendaje elástico corto que se cambiaba dos veces por semana. Se aplicó **Drawtex** directamente sobre la herida y se continuó con el vendaje elástico corto. Después de seis días de tratamiento con Drawtex, la úlcera había disminuido su tamaño entre un 30% y un 50%.

antes

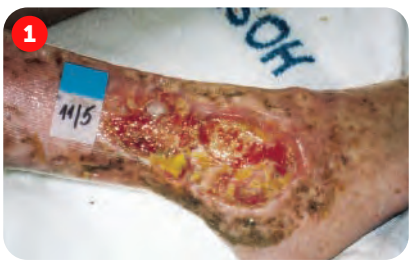

después de 6 días

CASO CLÍNICO (4) Herida por irritación

Esta paciente había desarrollado una herida después de que su pierna empezara a picar. La irritación de la piel y el rascado causaron una pequeña herida que aumentaba de tamaño cada día. La herida liberó grandes volúmenes de líquido, lo que provocó un mayor rascado por parte de la paciente. Sólo 24 horas después de la aplicación de **Drawtex** , la "picazón" desapareció por completo. El lecho de la herida respondió bien al tratamiento y el paciente no experimentó más picor, dolor o molestias.

antes

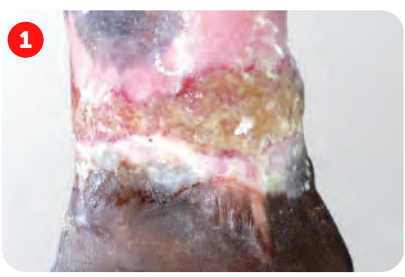

después de 5 días

CASO CLÍNICO (5) Quemadura severa

Este paciente presentaba una quemadura severa de un mes de evolución, con quejas de dolor incapacitante y mal olor. El injerto de piel no era posible porque el lecho de la herida estaba muy infectado, con altos volúmenes de exudado. La medicación tópica junto con el tratamiento estándar produjo un éxito muy limitado. Se utilizó **Drawtex** junto con la gasa de petrolato y después de 24 horas los apósitos estaban verdes con Pseudomonas. Para el séptimo día, el tratamiento con Drawtex había reducido el edema, el olor y había mejorado su vascularización. Además, se produjo una mayor granulación, creando así un lecho de la herida saludable. La herida sanó completamente en 30 días y no se requirió ningún injerto de piel.

antes

después de 7 días

CASO CLÍNICO (6) Traqueostomía

"El apósito ha sido diseñado específicamente para el cuidado de la traqueostomía. Un orificio con cortes radiales para un cierre de enclavamiento permite su ajuste a todas las variedades de tubos de traqueostomía, tanto de plástico (Fig.3) , silicona o metálicos (Fig.2). Puede utilizarse con tubos de una luz, doble, con balón de pneumotaponamiento o sin él. Los cortes intercalados de su diseño se extienden y encajan, ajustando cómodamente el apósito alrededor del tubo de traqueotomía y manteniendo el apósito en su sitio. (Fig.1)

El apósito de traqueostomía **Drawtex** ha sido evaluado en dos escenario diferentes: hospitalario, en traqueostomía urgente, domiciliario, en la maduración crónica de la traqueostomía. Este apósito demostró su efectividad en ambos escenarios, evacuando el exudado, detritos, bacterias, citoquinas y evitando la maceración periostomal. En el domicilio, su uso resultó sencillo y satisfactorio, permitiendo el baño (ducha) de los pacientes."

Thomas L. Wachtel, MD University of Arizona, Department of Surgery, Division of Trauma, Critical Care and Emergency Surgery, Tucson, AZ

CASO CLÍNICO (7) Fístula enterocutánea

Mujer de 85 años con una gran eventración que presenta una fístula enterocutánea de alto débito con meses de evolución. Varios intentos fallidos de cierre, nutrición parenteral total (NPT) complicada con infección de accesos venosos, intolerancia a una dieta normal, dolor y excoriación de la piel, con muy mala calidad de vida.

Tras iniciar la terapia **Drawtex** con forma de drenaje, se logró un control total del débito la fístula enterocutánea. Progresivamente fue curando la excoriación de la piel y experimentó una contracción el área del estoma. La paciente redujo drásticamente la frecuencia de las curas y normalizó su dieta, mejorando su calidad de vida.

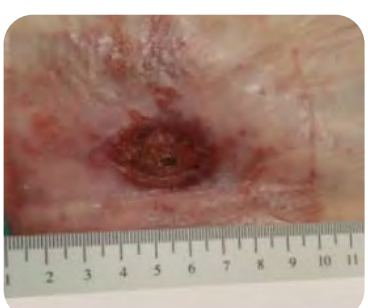

Conclusión: la terapia Drawtex con forma de drenaje resultó eficaz en la protección y epitelización de la piel, reduciendo el tamaño y débito de la fístula enterocutánea y mejorando la calidad de vida de la paciente.

CASO CLÍNICO (8) Sinus pilonidal / fístula

Varón de 21 años intervenido de un sinus pilonidal que presenta recurrencia y precisa reintervención con una amplia escisión. Es tratado inicialmente con Terapia de Presión negativa durante 3 semanas siendo suspendida por mala tolerancia. A los 5 días de iniciar terapia con **Drawtex** la herida presentaba un buen tejido de granulación y medía 14 cm x 2.5 cm x 5.0 cm (Fig. 1a). A lo largo del tratamiento la herida experimentó una contracción y reducción muy importantes del exudado llegando a medir 6.0 cm x 1.0 cm x 1.5 cm (Fig.1c)

CASO CLÍNICO (9) Dehiscencia herída quirúrgica

Varón de 20 años que sufre una herida de bala en el abdomen con lesión en T-10, resultando en paraplejia. Es recibido en una Unidad de Heridas por una úlcera sacra por presión que requiere ostomía. Se complica con una infección de la herida quirúrgica abdominal que precisa incisión y drenaje.

Al inicio de la terapia con **Drawtex** las dimensiones de la herida eran 14.0 cm x 5.0 cm x 3.5 cm (Foto A). Seis semanas después mide 6.0 cm x 2.5 cm x 1 cm. Tras 3 semanas adicionales de terapia con **Drawtex** (Foto C) sus medidas eran 3.0 cm x 1.5 cm x 0.1 cm. Una semana después había cerrado completamente.

CASO CLÍNICO (10) Fractura bilateral de fémur / fasciotomía

Varón de 17 años que sufre politraumatismo en accidente de moto; trauma abdominal con fractura bilateral de fémur y afectación vascular de la extremidad inferior derecha que precisa fasciotomía de compartimento anterior y posterior cerrada en MID.

Posteriormente, requiere fasciotomía urgente a las 24 horas de su ingreso en la Unidad de Cuidados Críticos. Infección de tejidos blandos en herida quirúrgica (Staph. Capitis y Staph. Epidermidis).

Se inició terapia con **Drawtex** y aproximación simultánea de los bordes de la herida con **Sistema de Tracción Dinámica (ABRA Surgical).**

Presenta una progresiva eliminación de detritus y esfacelos con un buen tejido de granulación, siendo los cultivos posteriores negativos.

Aproximación progresiva de los bordes de la herida hasta lograr un cierre primario

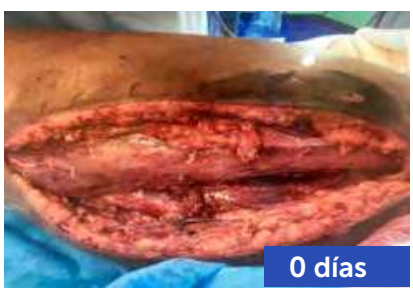

CASO CLÍNICO (11) Infección herida quirúrgica

Varón de 75 años, intervenido de un pseudoaneurisma en región inguinal con infección severa posterior de las heridas quirúrgicas que precisaron desbridamiento hacia pared abdominal y muslo.

La herida en muslo izquierdo presentaba una retracción de los bordes creando un importante defecto. Se utilizó la terapia **Drawtex** junto con la aproximación de los bordes de la herida quirúrgica mediante el **Sistema Dinámico de Tracción (ABRA surgical y ABRA adhesive).**

Se consiguió una adecuada preparación del lecho de la herida y cierre primario de la misma en 7 días.

Cómo usar Drawtex

IES MEDICAL
Innovation for better care

Drawtex está indicado para heridas con niveles de exudado de moderados a altos, incluyendo:

HERIDAS CRÓNICAS

- Úlceras en las piernas
- Úlceras del pie diabético
- Úlceras de decúbito (estadio 2-4)

HERIDAS AGUDAS

- Heridas quirúrgicas complejas
- Quemaduras

NOTA: Drawtex está contraindicado para el sangrado arterial.

Mecanismo de acción

Drawtex facilita la eliminación de los detritos de la herida.[4]

- Drawtex disminuye los niveles de exudado, la concentración bacteriana en el tejido y las MMPs dañinas. 1-11

- Drawtex prepara el lecho de la herida para la cicatrización endógena o los procedimientos de cierre de heridas.

- Los mecanismos de acción innovadores de Drawtex marcan la diferencia con otros apósitos tradicionales.[1]

Protocolos Drawtex para su uso

1: CORTAR

Drawtex puede ser cortado para ajustarse a la forma de la herida. Se puede utilizar cualquier lado de Drawtex contra el lecho de la herida.

2: APLICAR

Para heridas secas o de baja exudación, aplique un apósito no adherente (perforado) antes de aplicar Drawtex. Para obtener los mejores resultados, asegúrese de que el apósito esté en contacto directo con el lecho de la herida.

3: CAPAS

Para heridas de moderadas a altamente exudativas, aplique Drawtex directamente en el lecho de la herida. Para exudados muy abundantes, aplique capas adicionales según sea necesario.

4: CUBRIR

Cúbralo con un apósito secundario o un vendaje de su elección.

5: CAMBIAR

Cambie Drawtex cada uno a tres días, según sea necesario. Una vez que el exudado está bajo control, el vendaje puede cambiarse con menos frecuencia. Si Drawtex se adhiere, riegue con solución salina para facilitar su eliminación.

Drawtex puede ser fácilmente cortado y moldeado para adaptarse a cada tipo de herida.

FORMA SACRAL

Para aplicar en heridas con forma de corazón mientras que los cortes verticales se extienden ligeramente cubriendo todo el área.

FORMA ESPIRAL

Para aplicar en cavidades y cubrir amputaciones.

FORMA DE ESTOMA



Para aplicar alrededor de los tubos traqueales y tubos G. También se puede utilizar el **apósito de traqueostomía Drawtex.**

FORMA DE DRENAJE

Para drenar mediante tiras cortadas cuyo extremo termina en la bolsa de colostomía.

Drawtex™

Innovación en la preparación del lecho de la herida

YouTube
https://youtu.be/4dCmL88g7Ao

Referencias:

1. *Abeto P. Preparación de la herida para su cicatrización con un nuevo apósito hidroconductor. Tratamiento de las heridas de ostomía. 2012;58(7):2-3.*
2. *Schultz GS, Sibbald RG, et al. Preparación del lecho de heridas: Un enfoque sistemático para el tratamiento de heridas. Representante de Heridas Regen. 2003;11(Suppl 1):S1-S28.*
3. *Robson MC. Innovaciones para la preparación del lecho de la herida: El papel de los apósitos hidroconductores Drawtex. Heridas. 2012;24(9) (Suppl):2.*
4. *Wolvos T. Análisis de la documentación del lecho de la herida en el cuidado avanzado de heridas con Drawtex, un apósito hidroconductor con tecnología LevaFiber. Heridas. 2012;24(9) (Suppl): 9-10.*
5. *Wolcott RD, Cox S. The effects of a hydroconductive dressing on wound biofilm. Heridas. 2012;24(9) (Suppl):14-16.*
6. *Evaluación in vivo e in vitro de las propiedades del apósito para heridas Drawtex LevaFiber en un modelo de quemadura infectada. Heridas. 2012;24(9 (Suppl):3-5.*
7. *Ochs D, Uberti G, et al. Evaluación de mecanismos de acción de un apósito hidroconductor de heridas (Drawtex) en heridas crónicas. Heridas. 2012;24(9) (Suppl):6-8.*
8. *Nwomeh BC, Yager DR, et al. Fisiología de la herida crónica. Clin Plast Surg. 1998;25:341-356.*
9. *Tarnuzzer RW, Schultz GS. Análisis bioquímico de entornos de heridas agudas y crónicas. Representante de Heridas Regen. 1996;4:321-325.*
10. *Mástil BA, Schultz GS. Interacciones de citoquinas, factores de crecimiento y proteasas en heridas agudas y crónicas. Representante de Heridas Regen. 1996;4:411-420.*
11. *Wendelken M, Lichtenstein P, et al. Desintoxicación de úlceras venosas con un novedoso apósito hidroconductor para heridas que absorbe y transporta el líquido crónico de la herida lejos de los de la herida. Heridas. 2012;24(9) (Suppl):11-13*

v5 - 09.2019

INFORMACIÓN SOBRE PEDIDOS

TAMAÑO	Ud. en pack	Packs / caja origen	REFERENCIA
5 cm. x 5 cm.	10 APÓSITOS	10 x 10 = 100	**# D0505**
7,5 cm. x 7,5 cm.	10 APÓSITOS	10 x 10 = 100	**# D7575**
10 cm. x 10 cm.	10 APÓSITOS	10 x 10 = 100	**# D1010**
15 cm. x 20 cm.	10 APÓSITOS	10 x 10 = 100	**# D1520**
20 cm. x 20 cm	10 APÓSITOS	10 x 10 = 100	**# D2020**
Rollo 7,5 cm. x 1 m.	5 ROLLOS	5 x 4 = 20	**# R175**
Rollo 10 cm. x 1 m.	5 ROLLOS	5 x 4 = 20	**# R101**
Rollo 20 cm. x 1 m.	5 ROLLOS	5 x 4 = 20	**# R201**
10 cm x 10 cm Traqueostomia	10 APÓSITOS	10 x 10 = 100	**# DT1010**

drawtex®
A Hydroconductive Wound Dressing with LevaFiber™ Technology

Oficinas centrales
944 008 847

Atención comercial
688 666 089

email contacto
comercial@iesmedical.es

Teléfono gratuito
900 535 295

www.iesmedical.es

IES MEDICAL
Innovation for better care